

**Министерство здравоохранения Республики Беларусь  
Учреждение образования  
«Гомельский государственный медицинский университет»**

**Кафедра педиатрии с курсом ФПКиП**

**Автор:**

*С.С. Ивкина , доцент*

**МЕТОДИЧЕСКИЕ РЕКОМЕНДАЦИИ**

для проведения практического занятия  
со студентами 6 курса факультета иностранных студентов,  
обучающихся по специальности 1-79 01 01 «Лечебное дело»  
профиля субординатуры «Общая врачебная практика»,  
по дисциплине «Педиатрия

**Тема: «Острая и хроническая сердечная недостаточность, нарушения ритма  
сердца у детей»**

**Время: 7 часов**

Утверждено на заседании кафедры педиатрии  
с курсом ФПКиП  
(протокол № 8 от 14 июня 2022)

**2022**

## **УЧЕБНЫЕ И ВОСПИТАТЕЛЬНЫЕ ЦЕЛИ, ЗАДАЧИ, МОТИВАЦИЯ ДЛЯ УСВОЕНИЯ ТЕМЫ**

### **Учебная цель:**

- формирование у студентов базовой профессиональной компетенции при изучении дисциплины Педиатрия согласно учебной программе
- формирование у студентов научных знаний о болезнях системы кровообращения и перспективах их использования в профессиональной деятельности; умений и навыков, необходимых для работы с пациентами разного возраста, знание клинических проявлений болезней, лечебно-диагностических мероприятий, основ реабилитации и профилактики.

### **Воспитательная цель:**

- воспитание у студентов чувства профессиональной ответственности будущего работника медицины;
- формирование профессионально-значимых и социально-психологических качеств личности врача в системе отношений врач – медсестра – пациент;
- формирование у студентов ответственного отношения к своей будущей профессиональной деятельности.
- формирование учебной и трудовой дисциплины, обсуждение дисциплинарных вопросов (посещаемость лекций и практических занятий, пропуски без уважительных причин, опоздания, задолженности по пропущенным занятиям).

### **Задачи:**

В результате проведения учебного занятия студент должен

#### **знать:**

- особенности кровообращения плода и новорожденного;
- анатомо-физиологические особенности сердечно-сосудистой системы у детей;
- методику проведения ЭКГ-исследования, Холтеровского мониторирования ритма, СМАД, ЭКГ-лекарственных проб;
- современную классификацию врожденных пороков сердца, нарушений ритма;
- необходимый объем лабораторных исследований (клинических, биохимических, бактериологических, иммунологических) при врожденных пороках сердца, нарушениях ритма, вегетативной дисфункции.

#### **уметь:**

- правильно собрать анамнез;
- определять пульс и измерять артериальное давление на руках и ногах ребенка;
- проводить пальпацию, перкуссию и аускультацию сердца у детей различного возраста;
- проводить запись и оценку ЭКГ у детей различного возраста;
- объективно оценить состояние сердечно-сосудистой системы и выявить симптомы сердечной недостаточности;

- построить план обследования (клинический, лабораторный, инструментальный);
- интерпретировать полученные результаты обследования, установить закономерную их взаимосвязь;
- построить алгоритм диагностики.

***владеть:***

- методами объективного (пальпация, перкуссия, аускультация) и дополнительного (измерительные, лабораторные, инструментальные, гистологические, иммунологические и др.) обследования
- навыками общения с пациентами разного возраста и их родителями, медицинским персоналом.

**Мотивация для усвоения темы:**

- Полученные знания и умения в ходе изучения дисциплины педиатрия позволяют мотивировать студентов на необходимость совершенствования теоретических и практических знаний для осуществления ранней диагностики, лечения и проведения комплекса реабилитационных мероприятий детям с болезнями сердечно-сосудистой системы, тактики оказания неотложной помощи.

**МАТЕРИАЛЬНОЕ ОСНАЩЕНИЕ**

Таблицы по теме занятия, медицинские карты стационарных пациентов, набор гемограмм, гемостазиограмм, биохимических анализов крови, анализов мочи, электрокардиограмм, протоколов суточного мониторирования ЭКГ, артериального давления; заключений УЗИ сердца, набор рентгенограмм, тонометры фонендоскопы, весы, ростомер, сантиметровая лента; банк заданий для самостоятельной работы; подбор тематических пациентов в отделениях стационара.

**КОНТРОЛЬНЫЕ ВОПРОСЫ ИЗ СМЕЖНЫХ ДИСЦИПЛИН**

*1. Анатомия человека.*

- Строение тела человека, составляющих его систем, органов, тканей, половые и возрастные особенности детского организма.

*2. Нормальная физиология.*

- Физиологические особенности органов и систем организма человека в норме.
- Основные принципы формирования и регуляции физиологических функций.

*3. Патологическая анатомия.*

- Морфологические изменения в органах и тканях организма человека при различных заболеваниях.

*4. Патологическая физиология.*

- Жизнедеятельность организма больного человека, природа и механизмы устойчивости к заболеваниям, общие закономерности возникновения, развития и исхода болезней.

*5. Фармакология.*

- Принципы фармакодинамики и фармакокинетики лекарственных средств.
- Факторы, определяющие терапевтическую эффективность, побочное действие и токсичность лекарственных средств.

#### *6. Пропедевтика внутренних болезней.*

- Физикальное обследование пациентов, основные принципы диагностики заболеваний.

### **КОНТРОЛЬНЫЕ ВОПРОСЫ ПО ТЕМЕ ЗАНЯТИЯ**

1. Клиническая, ЭКГ-диагностика, лечебная тактика при различных нарушениях ритма сердца.
2. Неотложная помощь при приступе пароксизмальной тахикардии, фибрилляции, трепетании, асистолии.
3. Острая сердечная недостаточность у детей. Этиопатогенез, клиника, диагностика. Принципы лечения острой сердечной недостаточности у детей, неотложная медицинская помощь.
4. Хроническая сердечная недостаточность. Заболевания, протекающие с хронической сердечной недостаточностью.
5. Базисная терапия хронической сердечной недостаточности у детей.
6. Неотложная помощь при пароксизмальной тахикардии.

### **ХОД ЗАНЯТИЯ**

#### **Теоретическая часть**

В последние годы отмечается рост заболеваний сердечно-сосудистой системы как среди взрослых, так и среди детей. Каждый возрастной период имеет, помимо анатомо-физиологических особенностей, свою специфику ответа на стрессовое воздействие и свой комплекс повреждающих влияний.

Острая сердечная недостаточность в детском возрасте может развиваться в течение нескольких минут и продолжаться несколько дней, может быть, как осложнение при ряде заболеваний и у здоровых детей в результате чрезмерного физического напряжения.

Хроническая сердечная недостаточность чаще развивается при врожденных и приобретенных пороках сердца.

У детей встречаются те же многочисленные нарушения ритма сердца, что и у взрослых. Однако причины их возникновения, течение, прогноз и терапия у детей имеют ряд особенностей. Одни аритмии проявляются яркой клинической и аускультативной картиной, другие протекают скрыто и видны только на ЭКГ.

Борьба с сердечно-сосудистыми заболеваниями давно вышла за рамки медицинской проблемы и успешное ее проведение возможно лишь при постоянном участии врачей-педиатров, вооруженных современными диагностическими средствами. Квалифицированные действия врача при неотложных состояниях в кардиологии нередко имеют решающее значение для их исходов.

Все это диктует необходимость знания данной патологии и динамическое наблюдение за детьми всех возрастов.

### **Практическая часть**

Проводится инструктаж студентов, обращается внимание на правила внутреннего распорядка, особенности работы в педиатрическом отделении №2 (профиль кардиоревматологический). Подбор пациентов осуществляется в соответствии с темой занятия. В ходе практической работы студент должен осуществлять:

- сбор жалоб и анамнеза заболевания,
- клиническое обследование ребенка,
- постановку предварительного диагноза и составление плана обследования,
- интерпретацию результатов лабораторных и инструментальных методов исследования,
- формулировку окончательного клинического диагноза,
- составление плана лечения и реабилитации,
- выписку рецептов на лекарственные средства.

### **Контроль усвоения темы**

**1. Демонстрация тематических пациентов с разбором клинических случаев:**

- нарушение ритма сердца,
- сердечная недостаточность

**2. Расшифровать предложенные электрокардиограммы детей разного возраста с нарушением ритма сердца.**

**3. Решение ситуационных задач**

#### **Задача №1**

#### **Задача №1.**

Девочка 13 лет. Доставлена в приемный покой детской больницы с жалобами на перебои в работе сердца, чувство нехватки воздуха, головокружение. На ЭКГ признаки суправентрикулярной параксизмальной тахикардии.

Составьте:

1. План оказания неотложной помощи (доза, кратность, способ введения препаратов)
2. План обследования ребенка.
3. Техника проведения вагусных проб, противопоказания.

### **МЕТОДИЧЕСКИЕ РЕКОМЕНДАЦИИ ПО ОРГАНИЗАЦИИ И ВЫПОЛНЕНИЮ СРС**

**Время, отведенное на самостоятельную работу используется студентами на:**

- проработку тем (вопросов), вынесенных на самостоятельное изучение;
- решение задач;
- выполнение исследовательских и творческих заданий;
- подготовку тематических докладов, презентаций;
- выполнение практических заданий;

- оформление информационных и демонстрационных материалов (стенды, плакаты, графики, таблицы, газеты и др.);
- составление тематической подборки литературных источников, интернет-источников;
- дежурство в организациях здравоохранения;
- составление обзора научной литературы по вопросам занятия.
- подготовка лекций, бесед с пациентами по вопросам профилактики заболеваний сердечно-сосудистой системы и формированию здорового образа жизни;
- составление ситуационных задач по теме занятия.

#### **Основные методы организации самостоятельной работы:**

- выступление с докладом;
- изучение тем и проблем, не освещаемых на учебных занятиях;
- подготовка и участие в активных формах обучения.

#### **Перечень заданий СРС:**

- изучение клинических рекомендаций (протоколы обследования и лечения детей) с нарушением ритма сердца, сердечной недостаточностью.
- составление ситуационных задач по теме занятия:  
нарушение ритма сердца,  
сердечная недостаточность,
- выписать рецепты основных групп препаратов, используемых в кардиоревматологии.
- выполнение научно-исследовательской работы по теме занятия.

### **МЕТОДИЧЕСКИЕ РЕКОМЕНДАЦИИ ПО ОРГАНИЗАЦИИ И ВЫПОЛНЕНИЮ УСРС**

#### **Рекомендуемыми формами организации УСРС являются:**

1. подготовка рефератов по предложенным темам;
2. решение ситуационных задач по теме занятия;
3. тесты по теме занятия.

#### **Перечень заданий СРС:**

- изучение клинических рекомендаций (протоколы обследования и лечения детей) с нарушениями ритма, сердечной недостаточностью.
- составление ситуационных задач по теме занятия:  
нарушение ритма сердца,  
врожденные пороки сердца,  
сердечная недостаточность,
- выписать рецепты основных групп препаратов, используемых в кардиоревматологии.
- выполнение научно-исследовательской работы по теме занятия.

### **МЕТОДИЧЕСКИЕ РЕКОМЕНДАЦИИ ПО ОРГАНИЗАЦИИ И ВЫПОЛНЕНИЮ УСРС**

#### **Рекомендуемыми формами организации УСРС являются:**

1. подготовка рефератов по предложенным темам;

2. решение ситуационных задач по теме занятия;
3. тесты по теме занятия.

### **Перечень заданий УСРС:**

1. Подготовить реферат по предложенной теме:
  - Синдром слабости синусового узла.
  - Синдром удлиненного интервала QT.
  - Пароксизмальная тахикардия.
2. Решение ситуационных задач:

### **Задача №1**

Пациент Р. 17 лет вызвал врача-педиатра участкового на дом с жалобами на приступы сердцебиения, перебои в работе сердца, которые сопровождаются слабостью, одышкой. Приступы аритмии стали беспокоить последние шесть месяцев, продолжительностью несколько минут, проходят самостоятельно при перемене положения тела.

Из анамнеза известно, что последние несколько лет стала снижаться память, редко отмечает повышение АД до 160/90 мм рт. ст. Перенесённые заболевания: язвенная болезнь двенадцатиперстной кишки, очаговая пневмония. Вредных привычек не имеет.

При осмотре состояние ребенка средней тяжести. Телосложение правильное, рост – 168 см, вес – 70 кг.

Форма грудной клетки коническая, дыхание свободное через нос. Заметна пульсация шейных вен. ЧД – 17 ударов в минуту. При перкуссии звук ясный, лёгочный, границы лёгких в пределах нормы. При аускультации дыхание жёсткое, хрипов нет.

Система кровообращения. Границы относительной сердечной тупости: правая – правый край грудины, левая – на 1 см кнутри от левой среднеключичной линии, верхняя – верхний край III ребра. При аускультации тоны сердца приглушены, ритмичные. ЧСС – 112 ударов в минуту, дефицит пульса. АД – 130/80 мм рт. ст.

Живот мягкий, безболезненный во всех отделах. Печень не пальпируется, размеры по Курлову – 9×8×7 см.

Общий анализ крови и мочи без патологии. В биохимическом анализе крови определяется высокий уровень холестерина.

Записана ЭКГ: зубцы Р во всех отведениях отсутствуют. Между комплексами QRS, мелкие волны «f», частота желудочков 110-150 в минуту.

Задание:

1. Какое нарушение ритма у больного?
2. С какими наджелудочковыми аритмиями необходимо провести дифференциальный диагноз?
3. Какие дополнительные методы обследования вы назначите больному? Обоснуйте ответ.
4. Является ли необходимым назначение антикоагулянтов у данного больного?
5. Перечислите, что относится к сердечно-сосудистым и другим состояниям, ассоциирующимся с фибрилляцией предсердий. Назовите, какие

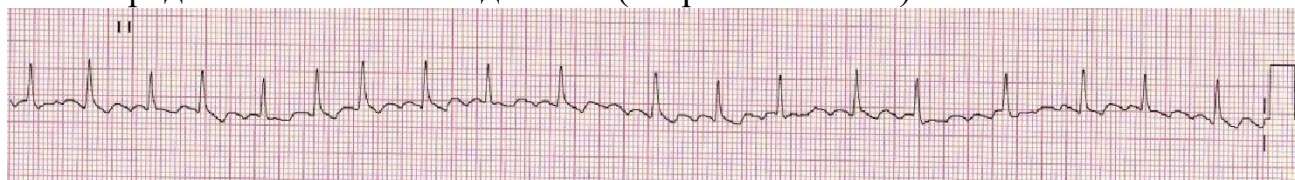
состояния ассоциируются с развитием фибрилляции предсердий у данного больного.

### **Задача № 2.**

Пациент К. 17 лет обратился к врачу-педиатру участковому в связи с впервые возникшим приступом сердцебиения, сопровождающимся мышечной дрожью, слабостью, незначительным затруднением дыхания. Приступ возник около 2 часов назад при сильном эмоциональном стрессе. Ранее при регулярной диспансеризации никаких заболеваний выявлено не было, АД было всегда в пределах нормы. На ранее снятых ЭКГ без патологических изменений. Весьма значительные физические нагрузки переносит хорошо.

При осмотре: сознание ясное. Кожные покровы обычной окраски и влажности. В лёгких везикулярное дыхание, ЧДД - 18 в минуту. Границы относительной сердечной тупости в пределах нормы. Тоны сердца аритмичные, шумов нет, ЧСС - 144 удара в минуту, пульс - 108 в минуту. АД - 130/80 мм рт. ст. Печень не увеличена. Периферические отёки отсутствуют. Температура тела 36,9 °С.

Представлена ЭКГ отведение II (скорость 25 мм/с):



Задание:

1. Предположите наиболее вероятный диагноз.
2. Назовите отклонения от нормы, видимые на представленной ЭКГ, и сформулируйте ЭКГ-заключение.
3. Какой синдром является ведущим в клинической картине данного заболевания?
4. Среди каких сходных состояний требуется провести дифференциальную диагностику?
5. С введения каких препаратов следует начинать купирование данного неотложного состояния?

### **Задача № 3.**

Девочка 12 лет поступила с жалобами на неприятные ощущения в области сердца, сердцебиение, которые возникли после конфликта в школе. На диспансерном учете не состоит. Ребенок правильного телосложения, удовлетворительного питания. Эмоционально лабильна. Кожные покровы бледные. В легких дыхание везикулярное. ЧД – 20 в мин. Границы ОСТ в пределах возрастной нормы. Тоны сердца громкие, тахикардия, ЧСС – 160 в мин. Живот мягкий, б/б. Печень не увеличена. Отеков нет Стул, мочеиспускание в норме.

Общий анализ крови: Эр –  $4,4 \times 10^{12}/л$ ; Нб – 136 г/л; ц.п. – 0,9; Л –  $7 \times 10^9/л$ ; тромб. -  $280 \times 10^9/л$ ; СОЭ – 13 мм/час.

ЭКГ: ЧСС – 160 в мин.; суправентрикулярная пароксизмальная тахикардия.

Задание:

1. Сформулируйте диагноз.



2. Какие варианты стимуляции блуждающего нерва вы знаете.

3. Проведите тактику оказания неотложной помощи. Выписать рецепт на верапамил.

#### **Задача № 4.**

В приемный покой поступил по скорой помощи мальчик 15 лет с жалобами на боли. Мальчик 11 месяцев поступил в стационар с жалобами на одышку, утомляемость, периоральный цианоз при кормлении. На грудном вскармливании. Вес 8 кг. С рождения выставлен диагноз: ВПС. Дважды перенес ОРВИ, лечился амбулаторно. Состояние ребенка средней тяжести. Из носа слизистое отделяемое, чихает. Температура тела 37,5°C. Кожные покровы чистые, бледноваты. В зеве – гиперемия дужек. Дыхание в легких жесткое, хрипов нет. ЧД – 54 в мин. Границы относительной сердечной тупости: правая – по правой парастернальной линии, верхняя II межреберье, левая – на 1 см латеральнее среднеключичной линии. Аускультативно выслушивается грубый систолический шум по левому краю границы, проводится на спину. ЧСС – 144 в мин. Живот мягкий, б/б Печень +3 см. Селезенка + 1 см. Стул, диурез без особенностей. Отмечается пастозность голеней.

Общий анализ крови: Эр –  $3,8 \times 10^{12}/л$ ; Нб – 105 г/л; ц.п. – 0,8; Л –  $5 \times 10^9/л$ ; СОЭ – 16 мм/час.; б – 0%; э – 4%; п – 2%; с – 18%; л – 70%; м – 6%.

Общий анализ мочи – уд.вес 1010, лейкоциты – 2-3 в п/з.

ДЭХО КГ – перимембранозный дефект межжелудочковой перегородки – 6 мм.

ЭКГ – Ритм синусовый, ЧСС – 144 в мин. Признаки перегородки правого желудочка.

*Задание:*

1. Ваш предполагаемый диагноз?
2. Оцените степень нарушения кровообращения.
3. Какие дополнительные исследования необходимо провести.
4. Выписать рецепт на дигоксин.

#### **Задача № 5.**

Девочка К. 3-х лет, планово поступила в стационар.

Из анамнеза известно, что у ребенка с рождения отмечался диффузный цианоз кожи и видимых слизистых оболочек. В возрасте 7 дней проведена процедура Рашкинда (закрытая атриосептостомия). С 3-х месяцев и до настоящего времени находилась в доме ребенка.

При поступлении: кожа и видимые слизистые оболочки умеренно цианотичные, акроцианоз, пальцы в виде «барабанных палочек», ногти — «часовых стекол», умеренная деформация грудной клетки за счет срединно расположенного сердечного горба. Границы относительной сердечной тупости: правая — на 1,0 см вправо от правой парастернальной линии, левая — по левой аксиллярной линии, верхняя — II ребро. Аускультативно: тоны звучные, ритмичные, ЧСС — 160 уд./мин., во II — III межреберье по левому краю грудины выслушивается средней интенсивности систолический шум, без проведения за пределы области сердца, акцент второго тона во II межреберье слева. ЧД — 40 в 1 мин., дыхание глубокое, шумное. Печень выступает из-под реберного края на 3,0 см. Пастозность стоп.

Общий анализ крови: эр.—  $4,9 \times 10^{12}/л$ , Нв — 148 г/л, цв. п.— 0,9, лейкоц.—  $6,3 \times 10^9/л$ , э — 1%, п/я — 4%, с — 21%, л — 70%, м — 4%, СОЭ — 3 мм/час.

Общий анализ мочи: цвет — светло-желтый, относительная плотность мочи — 1014, белок, глюкоза — отсутствуют, эпителий плоский — 1–2 в п/з, лейкоциты — 0–1 в п/з, эритроциты — нет, слизь — немного.

Биохимический анализ крови: общий белок — 69 г/л, СРБ — отрицательный.

#### *Задание*

1. Сформулируйте и обоснуйте предварительный диагноз.
2. Какие исследования необходимо провести для уточнения диагноза.
3. Проведите дифференциальную диагностику.
4. Какова дальнейшая тактика ведения ребенка.

#### **Тестовый контроль**

1. Частота сердечных сокращений (ударов в 1 мин) у новорожденных составляет:

- а) 100–110;
- б) 110–120;
- в) 120–140;
- г) 140–150;
- д) 115–120.

2. Большая частота сердечных сокращений у новорожденных обусловлена:

- а) влиянием блуждающего нерва;
- б) влиянием симпатической иннервации;
- в) влиянием блуждающего нерва и симпатической иннервации;
- г) снижением температуры окружающей среды;
- д) повышением нейрорефлекторной возбудимости.

3. Для ЭКГ ребенка раннего возраста характерно:

- а) отклонение электрической оси сердца вправо;
- б) отклонение электрической оси сердца влево;
- в) горизонтальное положение электрической оси сердца;
- г) отклонение электрической оси вверх;
- д) все ответы верны.

4. Чем меньше ребенок, тем:

- а) короче интервалы на ЭКГ;
- б) реже наблюдается синусовая и дыхательная аритмия;
- в) длиннее интервалы на ЭКГ;
- г) уширением комплекса QRS;
- д) уменьшение ЧСС.

5. Артериальное давление у ребенка 1 года составляет:

- а) 80/55 мм.рт.ст.;
- б) 90/60 мм.рт.ст.;
- в) 100/65 мм.рт.ст.;
- г) 110/70 мм.рт.ст.;
- д) 100/90 мм.рт.ст..

6. Артериальное давление у ребенка 5 лет составляет:

- а) 120/70 мм.рт.ст.;
- б) 110/70 мм.рт.ст.;
- в) 100/60 мм.рт.ст.;
- г) 80/50 мм.рт.ст.;
- д) 115/80 мм.рт.ст.

7. Частота сердечных сокращений в 1 минуту у здорового ребенка 1 года:

- а) 120–140;
- б) 120;
- в) 100;
- г) 85;
- д) 78.

8. Частота сердечных сокращений в 1 минуту у здорового ребенка 5 лет:

- а) 120–140;
- б) 120;
- в) 100;
- г) 85;
- д) 78.

9. Верхняя граница относительной сердечной тупости у здорового ребенка 10 лет находится на уровне:

- а) второго ребра;
- б) второго межреберья;
- в) третьего ребра;
- г) третьего межреберья;
- д) четвертого ребра.

10. Левая граница относительной сердечной тупости у здорового ребенка одного года находится:

- а) по левой сосковой линии;
- б) на 1–2 см кнаружи от левой среднеключичной линии в IV межреберье;
- в) на 3 см кнаружи от левой среднеключичной линии;
- г) кнутри на 1 см от левой среднеключичной линии;
- д) на 2 см кнутри от левой среднеключичной линии в V межреберье.

11. Какой из ниже указанных медикаментозных препаратов необходимо вводить при возникновении одышно-цианотических приступов у детей с болезнью Фалло:

- а) дигоксин;
- б) обзидан;
- в) лазикс;
- г) верошпирон;
- д) преднизолон.

12. Левая граница относительной сердечной тупости у здорового ребенка 7 лет находится:

- а) на 2 см кнаружи от левой среднеключичной линии в IV межреберье;
- б) на 2 см кнаружи от левой среднеключичной линии в V межреберье;
- в) по левой среднеключичной линии в V межреберье;
- г) на 1 см кнаружи от левой среднеключичной линии в IV межреберье;

д) на 2 см кнутри от левой среднеключичной линии в V межреберье.

13. Для желудочковой экстрасистолии характерны признаки, кроме:

- а) отсутствие зубца Р;
- б) деформированный, уширенный желудочковый комплекс;
- в) дискордантный зубец Т;
- г) неполная компенсаторная пауза;
- д) полная компенсаторная пауза.

14. Какой из зубцов ЭКГ отражает начало возбуждения межжелудочковой перегородки:

- а) зубец Р;
- б) зубец Q;
- в) зубец Т;
- г) зубец S;
- д) зубец R.

15. Какой из зубцов ЭКГ отражает реполяризацию желудочков?

- а) зубец Р;
- б) зубец Q;
- в) зубец R;
- г) зубец S;
- д) зубец Т.

16. Для предсердной экстрасистолии характерно:

- а). преждевременное возникновение зубца Р и комплекса QRS;
- б) изменение полярности зубца Р;
- в) изменение комплекса QRS;
- г) полная компенсаторная пауза.

17. ЭКГ-признаками пароксизмальной суправентрикулярной тахикардии являются:

- а) увеличение ЧСС в 2 и более раз;
- б) неизменный зубец Р;
- в) комплексу QRS предшествует зубец Р;
- г) интервал PQ нормальный или удлинен.

Ответы:

1 – в; 2 – б; 3 – а; 4 – а; 5 – б; 6 – в; 7 – б; 8 – в; 9 – в; 10 – б; 11 – б; 12 – в; 13 – г; 14 – б; 15 – д; 16 – а; 17 – а.

**Формы контроля выполнения УСРС:**

- 1. проверка и оценивание реферата по заданной теме;
- 2. проверка и оценивание правильности решения ситуационных задач;
- 3. тестовый контроль.

### **СПИСОК ИСПОЛЬЗОВАННЫХ ИСТОЧНИКОВ:**

- 1. Шабалов, Н. П. Детские болезни : учебник : в 2 т. – СПб : Питер, 2021. – Т. 1. – 880 с. – Режим доступа: <https://docplayer.com/215163401-Shabalov-n-p-sh12-detskie-bolezni-uchebnik-dlya-vuzov-tom-1-8-e-izd-spb-piter-s-il-seriya-uchebnik-dlya-vuzov.html> – Дата доступа: 28.05.2022.

2. Шабалов, Н. П. Детские болезни : учебник : в 2 т. – СПб : Питер, 2021. – Т. 2. – 896 с. – Режим доступа: <https://docplayer.com/215163401-Shabalov-n-p-sh12-detskie-bolezni-uchebnik-dlya-vuzov-tom-1-8-e-izd-spb-piter-s-il-seriya-uchebnik-dlya-vuzov.html> – Дата доступа: 28.05.2022.

3. Бубневич, Т. Е. Нарушение ритма сердца и проводимости у детей и подростков : учеб.-метод. пособие для студентов 4-6 курсов всех фак. учреждений высш. мед. образования, субординаторов-педиатров, врачей общ. практики, педиатров, кардиологов, слушателей курсов повышения квалификации и переподгот. / Т. Е. Бубневич, С. С. Ивкина, А. И. Зарянкина – Гомель : ГомГМУ, 2018. – 60 с. – Режим доступа: <https://elib.gsmu.by/handle/GomSMU/3947> – Дата доступа: 28.05.2022.

4. Бубневич, Т. Е. Синдром дезадаптации сердечно-сосудистой системы у новорожденных : учеб.-метод. пособие для студ. всех курсов обучения: лечеб., медико-диагностического фак-тов, фак-та по подготовке спец. для заруб. стран мед. вузов, субординаторов педиатров, субординаторов акушеров-гинекологов; врачей общей практики, педиатров, неонатологов, кардиологов, реаниматологов / Т. Е. Бубневич, С. С. Ивкина, А. И. Зарянкина. – Гомель : ГомГМУ, 2016. – 40 с. – Режим доступа: <https://elib.gsmu.by/handle/GomSMU/2212> – Дата доступа: 28.05.2022.

5. Вёрткин, А. Л. Неотложная медицинская помощь на догоспитальном этапе [Электронный ресурс] : учебник / А. Л. Вёрткин, Л. А. Алексанян, М. В. Балабанова и др. ; под ред. А. Л. Вёрткина. – М. : ГЭОТАР-Медиа, 2016. – 544 с. – ISBN 978-5-9704-3579-3 – Режим доступа: <http://www.studmedlib.ru/book/ISBN9785970435793.html> – Дата доступа: 28.05.2022.

6. Засим, Е. В. Инструментальные методы исследования в детской кардиологии : учеб.-метод. пособие / Е. В. Засим, В. В. Строгий, В. В. Дмитрачков ; Белорус. гос. мед. ун-т, Каф. пропедевтики детских болезней. – Минск : БГМУ, 2021. – 20, [3] с. : ил., фот. (НЛ) <http://rep.bsmu.by/bitstream/handle/BSMU/32588/978-985-21-0810-2.Image.Marked.pdf?sequence=1&isAllowed=y> – Дата доступа: 28.05.2022.

7. Зарянкина, А. И. Сердечная недостаточность у детей : учеб.-метод. пособие для студентов 4-6 курсов всех фак. учреждений высш. мед. образования / А. И. Зарянкина, С. С. Ивкина. – Гомель : ГомГМУ, 2018. – 23 с. – Режим доступа: <https://elib.gsmu.by/handle/GomSMU/3951> – Дата доступа: 28.05.2022.

8. Ивкина, С. С. Неревматические кардиты у детей : учеб.-метод. пособие для студентов 4-6 курсов всех фак. учреждений высш. мед. образования, врачей-интернов, педиатров, врачей общ. практики, слушателей курсов повышения квалификации и переподгот. / С. С. Ивкина, А. И. Зарянкина. – Гомель : ГомГМУ, 2018. – 22 с. – Режим доступа: <https://elib.gsmu.by/handle/GomSMU/3953> – Дата доступа: 28.05.2022.

9. Кильдиярова, Р. Р. Детские болезни [Электронный ресурс] : учебник / под ред. Р. Р. Кильдияровой. – М. : ГЭОТАР-Медиа, 2015. – 832 с. – ISBN – Режим доступа: <http://www.studmedlib.ru/book/ISBN9785970429488.html> – Дата доступа: 28.05.2022.

10. Кильдиярова, Р. Р. Физикальное обследование ребенка [Электронный ресурс] : учеб. пособие / Р. Р. Кильдиярова, Ю. Ф. Лобанов, Т. И. Легонькова – М. :

ГЭОТАР-Медиа, 2015. – 256 с. – ISBN 978-5-9704-3243-3 – Режим доступа: <https://www.rosmedlib.ru/ru/book/ISBN9785970432433.html> – Дата доступа: 28.05.2022.

11. Курат, Ш. Неотложные состояния в педиатрии : пер. с англ. / Ш. Курат, Б. Реш. – М. : Медицинская литература, 2018. – 264 с.

12. Неонатология / под ред. А. К. Ткаченко, А. А. Устиновича. – Мн. : Вышэйшая школа, 2017. – 608 с. Режим доступа: <https://www.booksmed.com/pediatric/2932-neonatologiya-tkachenko.html> – Дата доступа: 28.05.2022.

13. Неотложная помощь в педиатрии : пособие для студентов учреждений высш. образования, обучающихся по специальности 1-79 01 01 «Лечеб. дело» / М-во здравоохранения Респ. Беларусь, УО «Витеб. Гос. Мед. ун-т», каф. педиатрии ; под ред И. М. Лысенко. – Витебск : Изд-во ВГМУ, 2018. – 298 с : табл. – Рек. УМО по высш. мед. образованию Респ. Беларусь. – Режим доступа: <https://elib.vsmu.by/handle/123/20179> – Дата доступа: 28.05.2022.

14. Пропедевтика детских болезней : учебное пособие для студентов учреждений высш. образования по специальности «Педиатрия» / под ред. М. В. Чичко, А. М. Чичко. – Минск : Мисанта, 2018. – 911 с. : ил., табл. + 1 электрон. Опт. Диск (CD-ROM). – Допущено М-вом образования Респ. Беларусь.

15. Электрокардиография в педиатрии : учеб.-метод. пособие для студентов 4-6 курсов всех фак. учреждений высш. мед. образования, субординаторов-педиатров, врачей общ. практики, педиатров, кардиологов, слушателей курсов повышения квалификации и переподгот. / Т. Е. Бубневич, С. С. Ивкина, А. И. Зарянкина, А. А. Козловский, С. К. Лозовик. – Гомель : ГомГМУ, 2018. – 30 с. – Режим доступа: <https://elib.gsmu.by/handle/GomSMU/3949> – Дата доступа: 28.05.2022.